Relação da mucormicose em pacientes com COVID-19

Relationship of mucormycosis in patients with COVID-19

Resumo

Introdução

Com o alastramento da COVID-19 no mundo, vários patógenos de origem fúngica e bacteriana, tem causado coinfecções alarmantes e desafiadoras no manejo clínico de pacientes com imunidade prejudicada em decorrência da COVID-19.

Objetivos

Apresentar o panorama sobre a COVID-19 e sua associação com as doenças fúngicas causadas pelo fungo mucormicose, além de entender os mecanismos de ação, diagnóstico e tratamento do mesmo.

Materiais / Sujeitos e Métodos

Foi feita uma revisão da literatura sobre a relação da mucormicose em pacientes com COVID-19, onde foram utilizados artigos publicados em todo o mundo como fonte de pesquisa, entre os anos 2017 e 2022 nas bases de dados PubMed, Science Direct, SciELO e Google Scholar, tanto na língua inglesa quanto na língua portuguesa.

Resultados

O processo autoinflamatório da COVID-19 desenvolve resultados de disfunção imunológica e infecção fúngica como a mucormicose. O aumento significativo de sua incidência se dá por meio da síndrome respiratória aguda grave e o uso de corticosteróides, onde diabetes e outros fatores podem também influenciar.

Conclusões

Dado o exposto, por meio das revisões apresentadas, o tratamento antecipado com anfotericina B lipossomal, bem como a cirurgia são importantes para a eficácia do manejo da mucormicose em pacientes com COVID-19.

Abstract

As COVID-19 has spread worldwide, several pathogens of fungal and bacterial origin have caused alarming and challenging co-infections in the clinical management of patients with impaired immunity due to COVID-19. This paper aims to present the background on COVID-19 and its association with fungal diseases caused by the mucormycosis fungus. A literature review was conducted on the relationship of mucormycosis in patients with COVID-19, where articles published worldwide were used as a source of research, between the years 2017 and 2022 in PubMed, Science Direct, SciELO and Google Scholar databases. The search reached 41 results, but only 20 were selected. Of these, 10 were in the PubMed database, 7 in the Google Scholar database, 3 in the Science Direct database and 2 in the SciELO database. Five were found with repetition in the same Google Scholar and PubMed databases. Given the above, through the reviews presented, early treatment with liposomal amphotericin B as well as surgery are important for the effective management of mucormycosis in patients with COVID-19.

Autora/Orientador

Nurieth J Bilbao Guerrero
Pós-graduanda em Dermatologia
Faculdades BWS
Brasil

Byron José Figueiredo Brandão
Professor – Dermatologia
Faculdades BWS
Brasil

Palavras-chave

Mucormicose. COVID-19. Tratamentos. SARS-CoV-2. Diagnóstico. Glomeromycetes.

Keywords

Mucormicose. COVID-19. Tratamentos. SARS-CoV-2. Diagnóstico. Glomeromycetes.

Trabalho submetido: 08/12/22. Publicação aprovada: 01/02/23. Financiamento: nenhum. Conflito de interesses: nenhum.

INTRODUÇÃO

Na província de Wuhan, na China, surgiu a COVID-19 que se alastrou mundialmente devido à falta de medidas de prevenção internacional, tornando-se um problema de saúde em todos os países do mundo. O SARS-CoV-2 é transmitido para o humano através do espirro, tosse, gotículas ou aerossóis respiratórios, contaminando as vias aéreas superiores e inferiores, estabelecendo sua penetração no parênquima pulmonar. Os principais sintomas na maioria dos pacientes contaminados são tosse, taquipnéia, dispneia aos pequenos esforços, febre e mialgia. Suas manifestações clínicas podem variar de quadros assintomáticos, ou leves, como febre, tosse, perda de paladar/olfato, dores e desconforto; até sintomas graves, como dificuldade para respirar, confusão mental e dores no peito, com seu ápice de gravidade culminando numa Síndrome Respiratória Aguda Grave [(1)].

Pacientes podem apresentar coinfecções devido a COVID-19 e que podem envolver diversos tipos de patógenos, dentre os mais relevantes encontram-se os de origem fúngica e bacteriana, sendo as mais desafiadoras no manejo clínico dos pacientes acometidos. No ambiente hospitalar, bactérias e fungos são encontrados através de objetos, superfícies, vestimentas e próprios profissionais de saúde, além disso, pacientes de unidade de terapia intensiva (UTI), estão ligados a diferentes casos de infecções relacionadas à assistência à saúde (IRAS) [(2)].

Os danos causados em pacientes com COVID-19 sempre apresentam imunossupressão com diminuição do CD4+T e CD8+ Células T. Em que, pacientes criticamente enfermos, admitidos na UTI e que necessitam de ventilação mecânica, ou os que tiveram uma maior duração de internação hospitalar de até 50 dias, tornam-se mais propensos a desenvolver coinfecções fúngicas, tanto nos estágios médio e final da doença e em especial os gravemente doentes, onde a mucormicose se destaca como uma das possíveis infecções acometidas por pacientes infectados pela COVID-19 [(3)].

A mucormicose é uma infecção causada por um grupo de fungos filamentosos pertencentes à classe Glomeromycetes. Por ser uma infecção fúngica extremamente grave e rara, a mesma é causada por fungos da ordem Mucorales, podendo ser

classificada nas categorias cutânea, rinocerebral, pulmonar, gastrointestinal, disseminada e em outras formas mais raras e incomuns. Devido à alta mortalidade, a mucormicose emergiu como uma infecção fúngica de rápida ocorrência. A Rhizopus é o gênero mais comumente associado à mucormicose entre todas as classes Mucorales, seguido por Mucor e Lichtheimia [4-6].

Tais fungos entram em contato com o corpo humano por meio da inalação ou ingestão de esporangiósporos, bem como através de perfurações e traumas, onde pacientes com neutropenia ou atividade fagocítica defeituosa são propensos a mucormicose. Sua manifestação clínica é imediata e varia de acordo com a topografia, onde seu diagnóstico frequentemente é atrasado devido à inespecificidade dos sintomas, sendo os exames padrão-ouro para o diagnóstico a biopsia e a avaliação histopatológica dos tecidos infectados [5,6].

Para o tratamento, este pode ser feito cirurgicamente pelo desbridamento da lesão, ou por meio de antifúngicos, na qual a Anfotericina B com formulação lipídica e o medicamento de primeira escolha [5].

Diante disso, o presente trabalho tem por objetivo é apresentar o panorama das pesquisas por meio de uma revisão da literatura sobre a COVID-19 e sua associação com as doenças fúngicas causadas pelo fungo mucormicose em pacientes, bem como entender os principais mecanismos de ação, diagnóstico e tratamento do mesmo.

MATERIAIS, SUJEITOS E MÉTODOS

Realizou-se uma revisão da literatura sobre a relação da mucormicose em pacientes com COVID-19, onde foram utilizados como fonte de pesquisa artigos, teses, dissertações e trabalhos de conclusão de curso que foram publicados nos últimos 5 anos, nas bases de dados PubMed, Science Direct, SciELO e Google Scholar, utilizando as seguintes palavras-chave: “Mucormicose”, “COVID-19”, “Tratamentos”, “SARS-CoV-2”, “Diagnóstico” e “Glomeromycetes”, tais materiais foram explorados tanto na língua inglesa quanto na portuguesa.

Dentre os critérios de inclusão, foram considerados relatos de caso, testes clínicos, ensaios clínicos randomizados, que contemplavam o tema abordado, estudos em língua inglesa e portuguesa, trabalhos disponíveis integralmente e gratuitamente nas bases de dados pesquisadas nos últimos 5 anos. Já para os critérios de exclusão, destacam-se estudos indisponíveis integralmente e de difícil acesso, de período temporal e língua diferente do estabelecido.

RESULTADOS E DISCUSSÃO

A busca atingiu no total 41 artigos no período proposto, dos quais 21 foram eliminados por não apresentarem consistência com o objetivo do trabalho, que é entender a associação que a COVID-19 tem com doenças fúngicas causadas pelo fungo mucormicose. E do total selecionado, 10 estavam na base de dados PubMed, 7 na base de dados Google Scholar, 3 na base de dados do Science Direct e 2 na base de dados da SciELO, e destes 20 trabalhos selecionados foram encontrados 5 com repetição nas mesmas bases do Google Scholar e PubMed.

Com o sistema imunológico prejudicado devido à doença do COVID-19, muitos pacientes são afetados por superinfecções bacterianas e fúngicas. Onde a mucormicose é uma das menos frequentes, porém é uma infecção fúngica oportunista associada com uma mortalidade alta em torno de 30-50% dos casos, em especial nos casos onde há a impossibilidade de realizar o desbridamento cirúrgico. Já nos casos envolvendo a COVID-19 a mortalidade pode chegar a 90%. Entretanto, em uma série de 41 casos com baixas taxas detectadas com mortalidade hospitalar de 49% [7-11].

De acordo com dois relatos de caso apresentado por Arana et al., (2021), que descreve a mucormicose em dois receptores de transplante renal, em que estavam internados com pneumonia ocasionado por SARS-CoV-2. Sendo que no primeiro caso o paciente do sexo masculino de 62 anos apresentava uma COVID-19 grave com pneumonia bilateral requerendo ventilação mecânica não invasiva. Onde foi feita uma corticoterapia sistêmica com dexametasona 6 mg ao dia, por 10 dias e com antibióticos ceftriaxona azitromicina. Porém, após o diagnóstico da mucormicose ocasionou uma cultura de tecido necrótico na região rinossinusal que foi tratado com

Anfotericina B lipossomal, isavuconazol e posteriormente posaconazol. O desbridamento cirúrgico se deu 7 vezes e o paciente se encontra vivo, como pode ser visto na (figura 1) [7].

Figura 1 – Ocupação do seio maxilar esquerdo e complexo osteomeatal (A) e rinossinusite maxilar esquerda, frontal, etmoidal e esfenoidal pós-cirúrgica (B).

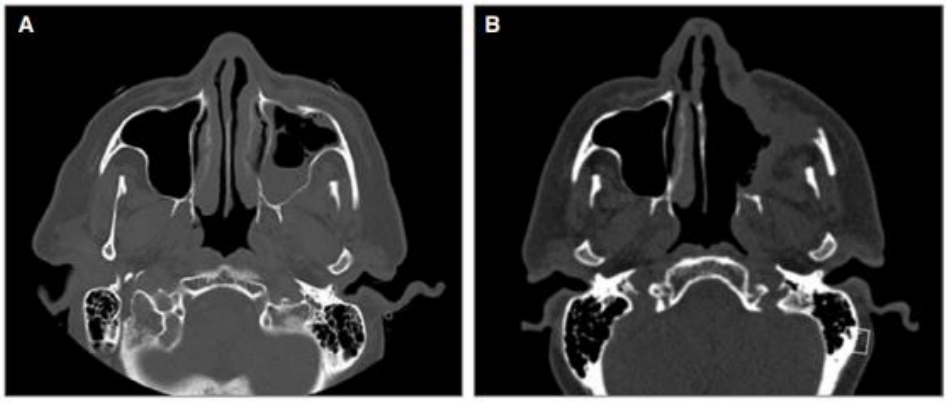

Fonte: Arana et al [7].

Já o segundo caso é apresentado um homem de 48 anos com histórico de hipertensão arterial, doença renal terminal com transplante renal 4 e hipotireoidismo. O mesmo apresentava uma COVID-19 moderada e foi feita uma corticoterapia sistêmica com prednisona 20 mg por dia sendo administrada como imunossupressor, bem como os hidroxicloroquina, azitromicina, lopinavir/ritonavir e tocilizumab. Após o diagnóstico da mucormicose, uma cultura de tecido necrótico no musculoesquelético do membro inferior direito que foi detectado e o tratamento antifúngico utilizado foi a anfotericina B lipossomal e isavuconazol (figura 2). O desbridamento cirúrgico se deu 3 vezes e o paciente continua vivo [7].

Figura 2 – Hematoma dorsal e posterior síndrome compartimental com necrose tecidual, com posterior superinfecção por Lichtheimia ramose.

Fonte: Arana et al [7].

Diante disso, os dois casos apresentados mostraram a importância da suspeita de infecções oportunistas em receptores de transplante de órgãos sólidos, em especial da mucormicose, onde pacientes com infecção grave por COVID-19 tem uma resposta imunológica prejudicada e sendo tratados com alta dose de corticosteróides. Caso haja sintomas sobrepostos ou inespecíficos é necessária uma subdiagnosticação do caso e em particular os com problemas pulmonares [7].

Garg et al., (2021), descreveu um caso de mucormicose pulmonar em um homem de 55 anos que apresentava diabetes, doença renal terminal e COVID-19, onde o mesmo foi diagnosticado com mucormicose pulmonar 21 dias após a admissão por COVID-19 grave. Após a intubação do paciente, foram detectados em amostras de escarros cultura de *Rhizopus microsporus*, onde o paciente foi tratado com 5 g de anfotericina B lipossomal e recebeu alta hospitalar após 54 dias de internação. O paciente apresentou um desfecho favorável devido ao controle glicêmico intra-hospitalar e também ao início oportuno da anfotericina B lipossomal. Vale destacar que para o manejo correto da mucormicose é recomendado uma dose diária de 5 a 10 mg/kg de anfotericina B lipossomal. Sendo assim, o controle hiperglicêmico,

tratamento precoce com anfotericina B lipossomal e a cirurgia são preponderantes para o sucesso do manejo da mucormicose. Contudo, alguns aspectos da gestão para o tratamento da mucormicose podem ser comprometidos devido ao cenário da COVID-19 ser único e trazer diferentes perspectivas, como a hiperglicemia ser agravada pela glicocorticóides que são eficazes na terapia para COVID-19 grave e a disfunção de múltiplos órgãos e síndrome do desconforto respiratório agudo (SDRA) podem impedir exames e imagens para o diagnóstico oportuno [10,12-14].

Segundo Sharma et al., (2021), que realizou um estudo observacional prospectivo durante quatro meses com pacientes com mucormicose dos seios paranasais com histórico de infecção de COVID-19. Foram encontrados 23 pacientes que apresentaram murcomicose e todos estavam associadas a COVID-19. Além disso, os etmoides foram os seios mais comumente afetados em 100% dos casos. Em 43,47% dos casos foi observado a extensão intra-orbitária, já 8,69% foi observada na extensão intracraniana. Cerca de 21 casos foi avaliado com diabetes mellitus, onde em 12 casos não foi controlado e o uso de esteróides durante o tratamento do COVID-19 estava presente em todos os casos. Diante disso, o estudo mostrou que todos os pacientes foram submetidos a desbridamento cirúrgico e receberam até quatro meses de acompanhamento durante o período do estudo, com exceção de dois pacientes, além de não haver mortalidades. Logo, a associação entre o COVID-19 e a mucormicose dos seios paranasais precisa de muita atenção, pois uma manifestação prolongada da infecção pode trazer graves resultados podendo chegar à morte do paciente. Além disso, alguns fatores podem agravar a doença como o uso excessivo de esteróides e a diabetes descontrolada [15].

Em um relato de caso descrito por Munhoz et al., (2022), sobre um paciente de 67 anos com diabético mellitus que foi internado por COVID-19 e que apresentou mucormicose rino-órbito-cerebral, onde através da cultura para fungos e exame de PCR foi identificado o agente *Rhizopus microsporus* var. microsporus. O tratamento foi feito com corticoide, antibioticoterapia não especificada e fisioterapia respiratória. O mesmo procurou o serviço para tratar o eritema e edema grave da conjuntiva associado a eritema da pálpebra superior como é mostrado na (figura 3) [16].

Figura 3 – Mucormicose rino-órbito-cerebral.

Fonte: Munhoz et al [16].

Mesmo após o tratamento com anfotericina B lipossomal e compensação da doença de base, houve uma evolução para a piora do quadro clínico sendo necessária uma abordagem cirúrgica com enucleação ocular e desbridamento cirúrgico extenso. Em seguida, o paciente apresentou uma melhora progressiva e após 66 dias de internação e acompanhamento ambulatorial para ajustes estéticos o mesmo teve alta [16].

Balushi et al., (2022), avaliou uma serie de 10 casos de mucormicose rino-orbital e rino-orbital-cerebral associada à COVID-19. Foi observado que o tempo médio para desenvolver a doença era de duas semanas após o diagnóstico da doença. Todos os pacientes analisados tinham diabetes mellitus mal controlado. Cerca de 5 pacientes receberam terapia com corticosteroides para COVID-19, três morreram de síndrome do desconforto respiratório agudo grave e choque séptico devido a COVID-19 e outros três morreram de mucormicose avançada e envolvimento cerebral, com taxa de mortalidade de 60% apesar da intervenção médica e cirúrgica agressiva. Por meio da histopatologia das amostras de tecido de concha nasal e seios nasais é possível observar pela (figura 4) a necrose tecidual e a angioinvasão com vasos trombosados por hifas fúngicas não septadas exibindo ramificação em ângulo reto [17].

Figura 4 – Culturas fúngicas de espécimes de biópsia de tecido de concha nasal e septo de todos os pacientes.

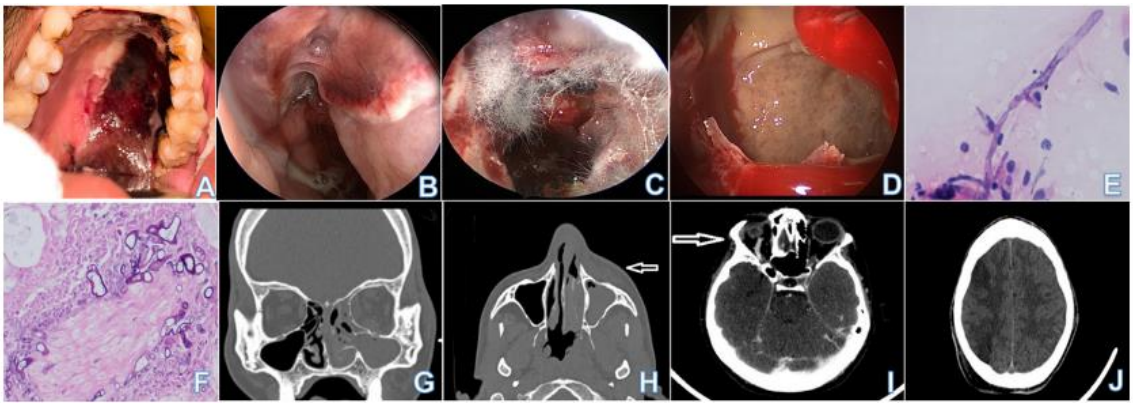

Fonte: Balushi et al [17].

Sendo assim, o não controle da diabetes, uso de corticosteroides e o sistema imunológico abalado devido a ação da COVID-19 preponderam fatores de risco agravantes para a disseminação e desenvolvimento da mucormicose. Mesmo com terapia médica agressiva com altas doses de Anfotericina e intervenções cirúrgicas agressivas, pacientes com diabetes mellitus ainda apresentam altas taxas de mortalidade [17].

Segundo Dehghanpisheh et al., (2022), a mucormicose rinocerebral destaca-se como uma das infecções fúngicas invasivas mais graves, agressivas e letais das micoses invasivas, onde a COVID-19 tem um papel desregulador na imunidade do paciente submetendo-o a desenvolver tais infecções fúngicas. Diante disso, o estudo retrospectivo e transversal coletou registros de pacientes com mucormicose e COVID-19. Sendo assim, 59 pacientes foram submetidos a cirurgia endoscópica funcional dos seios nasais, onde 41 pacientes cerca de 69,5% desses estavam durante a pandemia de COVID-19 e os outros 18 analisados tiveram Covid-19 um ano antes. Cerca de 64,4% tinham diabetes mellitus, e a apresentação mais comum foi que 56,9% dos pacientes tiveram edema periorbitário e 48,3% tinham tecido necrótico. A maioria dos pacientes tinham em comum o uso de corticosteróides e tecido necrótico. No geral, a mortalidade foi de 36,8%, mesmo com a ausência de comorbidades, os pacientes com COVID-19 e que foram tratados com corticosteróides apresentaram risco de infecções fúngicas secundárias [18].

As razões para o surto dos casos de mucormicose ainda permanecem desconhecidos, porém o ambiente, agente e fatores do hospedeiro podem explicar sua ocorrência. Muthu et al., (2021), realizou uma análise multivariada de possíveis fatores de sobrevida da mucormicose associada ao COVID-19 e por meio dos casos de mucormicose pulmonar ou disseminada e a internação na unidade de terapia intensiva estiveram independentemente associados ao aumento da mortalidade. A terapia médica combinada com o uso de anfotericina seguida de isavuconazol ou posaconazol foi associada a melhor sobrevida [13,19].

Em uma revisão apresentada por Al-Tawfiq et al., (2021), que descreve as características clínicas e os resultados da mucormicose em pacientes com COVID-19. Onde, os casos mais comuns eram de mucormicose rino-orbital/rino-cerebral e de pacientes que eram diabéticos e faziam uso de corticoterapia para controle da COVID-19. Houve um aumento significativo na incidência de mucormicose maxilofacial angioinvasiva se dá por meio da síndrome respiratória aguda grave do SARSCoV-2, uso de corticosteróides e pacientes que tem diabetes mellitus descontrolada, porém a presença de esporos e outros fatores também podem afetar significativamente. Diante disso, a abordagem desenvolvida para diminuir a gravidade da doença foi o uso de agentes imunomoduladores, bem como o uso combinado de corticosteróides e agentes imunossupressores em pacientes com câncer e transplantes [20].

CONCLUSÕES / CONSIDERAÇÕES FINAIS

A mucormicose é uma infecção oportunista agressiva que apresenta uma alta morbidade e mortalidade, onde se faz necessário o reconhecimento e intervenção imediata e urgente. Além disso, o tratamento antecipado com anfotericina B lipossomal, bem como a cirurgia são importantes para a eficácia do manejo da mucormicose, evitando danos maiores e até a morte. Diante disso, os responsáveis pelos pacientes criticamente afetados pela COVID-19 precisam estar cientes das infecções graves que podem influenciar negativamente o curso da doença, onde se faz necessário um correto diagnóstico precoce e o manejo oportuno para melhorar os resultados na mucormicose em pacientes com COVID-19.

REFERÊNCIAS

1. Andrade VM, Timoteo PA. Perfil epidemiológico das coinfecções fúngicas e bacterianas em pacientes com COVID-19. Revista Contemporânea. [Internet]. 2022 Mai [Citado 2021 set.10];2(3):184-201. Disponível em: https://click.endnote.com/viewer?doi=10.56083%2Frcv2n3-009&token=WzM1MTE4NzcsIjEwLjU2MDgzL3JjdjJuMy0wMDkiXQ.00M5cBhrtyz5FkiXuCgJE9Z26kY

2. Almeida ME, de Sousa MN, de Araújo Morais NN. Síndromes relacionadas à covid-19 e suas manifestações oftálmicas. Revista Contemporânea. [Internet]. 2022 Mai [Citado 2021 set.10];2(3):604-23. Disponível em: https://click.endnote.com/viewer?doi=10.56083/RCV2N3-028&route=6

3. Song G, Liang G, Liu W. Fungal co-infections associated with global COVID-19 pandemic: a clinical and diagnostic perspective from China. Mycopathologia. [Internet]. 2020 Ago [Citado 2021 set.10];185(4):599-606. Disponível em: https://link.springer.com/article/10.1007/s11046-020-00462-9

4. Agents of Mucormycosis (Microbiology). Infectious Disease. [Internet]. 2019 Jan [Citado 2021 set.10].Disponível em: https://www.infectiousdiseaseadvisor.com/home/decision-support-in-medicine/infectious-diseases/agents-of-mucormycosis-microbiology/

5. dos Santos RL, Maia NC, Barreto JL, de Lucena Vieira AG, Rodrigues NM, da Costa Justino G, et al. Mucormicose: relato de caso em menor de idade imunocompetente. The Brazilian Journal of Infectious Diseases. [Internet]. 2022 Jan [Citado 2021 set.11];26:101928. Disponível em: https://www.sciencedirect.com/science/article/pii/S1413867021003974

6. Sarfraz Z, Sarfraz A, Jaiswal V, Poudel S, Bano S, Hanif M, et al. The Past, Present and Future of COVID-19 Associated Mucormycosis: A Rapid Review. J Prim Care Community Health. [Internet]. 2022 Mai [Citado 2021 set.11]; 13:21501319221099476. Disponível em: https://journals.sagepub.com/doi/full/10.1177/21501319221099476

7. Arana C, Cuevas Ramírez RE, Xipell M, Casals J, Moreno A, Herrera S, et al. Mucormycosis associated with COVID-19 in two kidney transplant patients. Transpl Infect Dis. [Internet]. 2021 Ago [Citado 2021 set. 11];23(4): e13652. Disponível em: https://www.ncbi.nlm.nih.gov/pmc/articles/PMC8209809/

8. Song Y, Qiao J, Giovanni G, Liu G, Yang H, Wu J, et al. Mucormycosis in renal transplant recipients: review of 174 reported cases. BMC Infect Dis. [Internet]. 2017 Dez [Citado 2021 set.16];17(1):1-6. Disponível em: https://bmcinfectdis.biomedcentral.com/articles/10.1186/s12879-017-2381-1

9. Hanley B, Naresh KN, Roufosse C, Nicholson AG, Weir J, Cooke GS, et al. Histopathological findings and viral tropism in UK patients with severe fatal COVID-19: a post-mortem study. The Lancet Microbe. [Internet]. 2020 Out [Citado 2021 set.16];1(6):e245-53. Disponível em: https://www.sciencedirect.com/science/article/pii/S2666524720301154

10. Garg D, Muthu V, Sehgal IS, Ramachandran R, Kaur H, Bhalla A, et al. Coronavirus disease (Covid-19) associated mucormycosis (CAM): case report and systematic review of literature. Mycopathologia. [Internet]. 2021 Mai [Citado 2021 set. 16]; 186(2):289-98. Disponível em: https://link.springer.com/article/10.1007/s11046-021-00528-2

11. John TM, Jacob CN, Kontoyiannis DP. When uncontrolled diabetes mellitus and severe COVID-19 converge: the perfect storm for mucormycosis. J Fungi (Basel). [Internet]. 2021 abr [Citado 2021 set.16];7(4):298. Disponível em: https://www.mdpi.com/2309-608X/7/4/298/htm

12. Cornely OA, Alastruey-Izquierdo A, Arenz D, Chen SC, Dannaoui E, Hochhegger B, et al. Global guideline for the diagnosis and management of mucormycosis: an initiative of the European Confederation of Medical Mycology in cooperation with the Mycoses Study Group Education and Research Consortium. Lancet Infect Dis. [Internet]. 2019 Dez [Citado 2021 set.16];19(12):e405-21. Disponível em: https://www.ncbi.nlm.nih.gov/pmc/articles/PMC8559573/

13. Patel A, Kaur H, Xess I, Michael JS, Savio J, Rudramurthy S, et al. A multicentre observational study on the epidemiology, risk factors, management and outcomes of mucormycosis in India. Clin Microbiol Infect. [Internet]. 2020 Jul [Citado 2021 set.19];26(7):944-e9. Disponível em: https://www.sciencedirect.com/science/article/pii/S1198743X19306214

14. Pasero D, Sanna S, Liperi C, Piredda D, Branca GP, Casadio L, et al. A challenging complication following SARS-CoV-2 infection: a case of pulmonary mucormycosis. Infection. [Internet]. 2021 Out [Citado 2021 set. 19];49(5):1055-60. Disponível em: https://link.springer.com/article/10.1007/s15010-020-01561-x

15. Sharma S, Grover M, Bhargava S, Samdani S, Kataria T. Post coronavirus disease mucormycosis: a deadly addition to the pandemic spectrum. J Laryngol Otol.

[Internet]. 2021 Mai [Citado 2021 set.19];135(5):442-7. Disponível em: https://www.ncbi.nlm.nih.gov/pmc/articles/PMC8060545/

16. Munhoz SD, Lellis RF, Reis AP, Negro GM, Sousa MG, Veasey JV. Rhino-orbito-cerebral mucormycosis caused by Rhizopus microsporus var. microsporus in a diabetic patient with COVID-19. Anais Brasileiros de Dermatologia. [Internet]. 2022 Jul [Citado 2021 set.19];97:501-4. Disponível em: https://www.scielo.br/j/abd/a/tbVfWLHKZn3LrsYbsN3xGMM/?format=pdf&lang=en

17. Balushi AA, Ajmi AA, Sinani QA, Menon V, Berieki ZA, Shezawi AA, et al. COVID-19-Associated Mucormycosis: An Opportunistic Fungal Infection. A Case Series and Review. Int J Infect Dis. [Internet]. 2022 Ago [Citado 2021 set.20];121:203-210. doi: 10.1016/j.ijid.2022.05.005. Disponível em: https://www.sciencedirect.com/science/article/pii/S1201971222002673

18. Dehghanpisheh L, Eghbal M, Salari M, Shahriarirad R, Borzou N, Vatankhah P. Evaluation and Comparison of Mucormycosis Patients' Features Undergoing Functional Endoscopic Sinus Surgery Prior to and during the COVID-19 Pandemic: A Case-Control Study. Int J Clin Pract. [Internet]. 2022 Jun [Citado 2021 set.20];2022. Disponível em: https://www.hindawi.com/journals/ijclp/2022/1248325/

19. Muthu V, Rudramurthy SM, Chakrabarti A, Agarwal R. Epidemiology and pathophysiology of COVID-19-associated mucormycosis: India versus the rest of the world. Mycopathologia. [Internet]. 2021 Dez [Citado 2021 set. 20];186(6):739-54. Disponível em: https://link.springer.com/article/10.1007/s11046-021-00584-8

20. Al-Tawfiq JA, Alhumaid S, Alshukairi AN, Temsah MH, Barry M, Al Mutair A, et al. COVID-19 and mucormycosis superinfection: the perfect storm. Infection. [Internet]. 2021 Out [Citado 2021 set.20];49(5):833-53. Disponível em: https://link.springer.com/article/10.1007/s15010-021-01670-1